toi Técnica Ortopédica Internacional

Epoca II
Año 8
Núm 8/2020

FETOR
FEDERACIÓN ESPAÑOLA
DE TÉCNICOS ORTOPÉDICOS

POSTURE PLUS
SYSTEM

medi

Una elección de bienestar para todo el mundo, para todas las edades, para todas las ocasiones

P+FORCE
P+YOUNG
P+PANTS

www.mediespana.com

medi. I feel better.

Editorial

La pandemia ocasionada por el coronavirus SARS-CoV-2 (conocido como Covid-19) nos ha abocado a lo que se ha denominado como la "nueva normalidad". Miles y miles de personas fallecidas, el estado de alarma y el confinamiento total, la paralización prácticamente del mundo, la entrada de nuevos hábitos de vida… las consecuencias de este virus -que sigue entre nosotros, no lo olvidemos- han sido y son de una magnitud impensable hace tan solo unos meses.

Todos hemos vivido en primera persona la pandemia, con sus respectivas repercusiones a nivel personal, familiar y profesional. No es momento ni tiene sentido hacer ahora un repaso de todo lo sucedido. Pero sí que puede ser la oportunidad para plantearse, a nivel de colectivo, dar un nuevo paso al frente para valorar nuestra profesión y valorarnos como profesionales de la sanidad que somos.

La imagen y el reconocimiento de los profesionales sanitarios, en su conjunto, ha salido muy fortalecida de la crisis. Todos hemos estado en primera línea para atender las necesidades más urgentes de sus pacientes. Y la ortopedia, también. El Gobierno nos declaró como un servicio esencial cuando decretó el estado de alarma porque, en efecto, somos y ofrecemos un servicio muy importante en el marco de la sanidad. Nosotros ya lo sabíamos, ahora además se ha hecho público.

Sin embargo, el sentir generalizado del sector de la ortopedia es que la mayoría de veces la sociedad en su conjunto no valora nuestra profesión. Creemos que esta pandemia nos ha acercado más a la gente de la calle, que ahora se nos conoce más y mejor, pero también consideramos que nos falta aún bastante recorrido para situarnos en el lugar que nos merecemos. Porque llevamos mucho retraso en este trayecto y nos queda aún mucho camino por andar.

Ahora es cuestión de seguir avanzando en esa dirección, sin desfallecer y con perseverancia. Tenemos muchos frentes abiertos y los logros que vayamos conquistando irán sumando en beneficio del sector y sus profesionales: conseguir un Colegio profesional, lograr que la ortopedia sea una carrera universitaria, mayor representatividad en las negociaciones con las distintas Administraciones… El objetivo final está claro: el reconocimiento y la dignificación de nuestra profesión.

Sumario

Simultaneidad de movimientos en pacientes transhumerales **5-9**

El uso de ortesis dinámicas de pie y tobillo DAFO. Revisión de la literatura sobre la eficacia en niños con parálisis cerebral **11-15**

¿Cómo puede ayudar la impresión 3D en el sector de la ortopedia? **17-19**

Experiencia ortoprotésica con pacientes protetizados mediante técnica de osteointegración a propósito de un caso clínico **21-26**

Edita:
Federación Española de Técnicos Ortopédicos (FETOR)
C/ Viladomat, 174.
08015 Barcelona
Tel. 93 496 45 07 – Fax 93 496 45 32
www.fetor.org – info@fetor.org

Director de la publicación
Jaume Reixach

Comité científico y de redacción
Virginia Almenar, Cristina Bertrán, Guillem Caravaca L., Guillem Caravaca R., Josep Gironell, Jordi Gispert, Genar Maza, Mario Romeo

Coordinación editorial
Miquel Carbonell

Publicidad
Dpto. propio de FETOR

Diseño y Maquetación
David Esteve

Depósito Legal: B. 13971-2013
ISSN: 0214-4352

TOI. Técnica Ortopédica Internacional es una publicación de la Federación Española de Técnicos Ortopédicos (FETOR). Está dirigida a técnicos ortopédicos, médicos rehabilitadores, cirujanos ortopédicos, vasculares, neurólogos, pediatras, fisioterapeutas y enfermería.

Las opiniones contenidas en los artículos de esta publicación son de responsabilidad exclusiva de sus autores, sin que FETOR tenga que compartirlas necesariamente.

Reservados todos los derechos.
Queda prohibida la reproducción, total o parcial, de la publicación, sus contenidos e imágenes, sin la autorización expresa de FETOR.

Técnico de salud

Franquicia de Salud y Confort

¿Y por qué no?

abre tu franquicia

ayudas técnicas • confort • ortopedia

CONVERSIÓN

Conversión de un centro/ortopedia existente

29.000 €

A partir de 80 m² y hasta 175 m²

APERTURA

Nueva apertura de centro/ortopedia

54.000 €

A partir de 80 m² y hasta 175 m²

Incluido 25.000 € de mercancía

¡impulsa tu negocio!

Departamento de Expansión

622 542 988

contact@tecnicodesalud.com

www.tecnicodesalud.com

Simultaneidad de movimientos en pacientes transhumerales

David Llobera
Centro Ortopédico Tecnológico. Técnico Ortoprotésico y CEO de Centro Ortopédico Tecnológico
Rocío Pons
Centro Ortopédico Tecnológico. Técnica Ortoprotésico, departamento de miembro superior

Resumen / *Abstract*

Mejorar la funcionalidad de los brazos protésicos sigue siendo un gran desafío para el campo de la protésica ya que el acceso a la información muscular del brazo no es de fácil captación. Tanto la apertura – cierre, pronación – supinación, como flexión – extensión de codo (en amputaciones transhumerales) son movimientos fundamentales para nuestro paciente y, no solo eso, sino que estos movimientos deberán ser lo más precisos posible. Otro factor para tener en cuenta es la simultaneidad de movimientos, es decir, lograr que el paciente pueda flexionar el codo a la vez que abra la mano o pueda extender el brazo a la vez que prona la muñeca y/o cierra la mano. Todos estos factores contribuyen al bienestar psicológico del paciente y al desarrollo de sus actividades diarias.

Este artículo describe el desarrollo del sistema TMR, presentado por Kuiken en 2009, para pacientes transhumerales, adaptándolo a nuestros pacientes SIN reinervación muscular mediante el desarrollo de un encaje capaz de alojar 4 canales y así poder realizar los seis movimientos mencionados anteriormente, con la mayor rapidez posible y de manera totalmente simultánea.

Improving the functionality of prosthetic arms continues to be a great challenge for the field of prosthetics since access to the muscular information of the arm is not easy to grasp. Both the opening - closing, pronation-supination, and flexion - elbow extension (in transhumeral amputations) are fundamental movements for our patient and, not only that, but these movements must be as precise as possible. Another factor to take into account is the simultaneity of movements, that is, ensuring that the patient can flex the elbow while opening the hand or can extend the arm while prone the wrist and / or close the hand. All these factors contribute to the psychological well-being of the patient and the development of their daily activities.

This article describes the development of the TMR system, presented by Kuiken in 2009, for transhumeral patients, adapting it to our patients WITHOUT muscle reinnervation through the development of a socket capable of housing 4 channels to be able to perform the six movements mentioned above, as quickly as possible. and totally simultaneously.

Palabras clave / *Key words*

TMR, transhumeral, prótesis de miembro superior, prótesis de brazo, 4 canales, 4 electrodos, simultaneidad.

TMR, transhumeral, upper limb prosthesis, arm prosthesis, 4 channels, 4 electrodes, simultaneity.

Introducción

La pérdida de uno o ambos brazos incapacita profundamente las capacidades e interacciones cotidianas de las personas con amputación de miembro superior. Las

prótesis disponibles actualmente no restauran adecuadamente la función del brazo y la mano del paciente: las prótesis funcionales mecánicas ejecutan el movimiento de pinza mediante energía corporal del hombro contralateral con un arnés y transfieren este movimiento a través de un cable para operar la mano, muñeca o codo consiguiendo así que el control solo pueda operar 1 articulación a la vez; las prótesis myoeléctricas utilizan las señales electromiográficas de los músculos de la extremidad residual para controlar las articulaciones motorizadas del brazo. Las estrategias de control actuales utilizan las amplitudes de las señales EMG de 1 o 2 músculos restantes para operar secuencialmente cada función en la prótesis. Por ejemplo, un paciente de amputación transhumeral utiliza bíceps y tríceps para controlar el codo, muñeca y mano. El usuario deberá activar un "interruptor", mediante cocontracciones u otros patrones de cambio, para seleccionar secuencialmente cuál de estos dispositivos debe activarse. Este tipo de operación no es intuitiva, ya que los músculos residuales se ven obligados a controlar movimientos fisiológicamente no relacionados.

¿Cómo podemos conseguir mejorar este sistema secuencial de movimientos?
La tecnología avanza y con ella el desarrollo tecnológico de nuevos sistemas de control protésico. La posibilidad de trabajar con cuatro canales independientes sobre el control de una prótesis ya está aquí, pudiendo conseguir así una total simultaneidad de movimientos. Un encaje de miembro superior con 4 electrodos dota a la prótesis de múltiples beneficios que ayudarán al paciente a desarrollar, de manera prácticamente natural, sus actividades diarias. Este tipo de encaje de 4 canales nos permitirá, como he mencionado anteriormente, la utilización de una prótesis con simultaneidad de movimientos: podremos abrir la mano a la vez que la pronamos, o cerrar la mano en supinación. Una simultaneidad que deberá ser entrenada desde la ortopedia, y una vez el paciente esté en casa deberá practicarla a diario para conseguir sus 4 patrones bien diferenciados. ¿Pero qué sucede si llevamos esta tecnología a pacientes con amputaciones transhumerales?

Targeted Muscle Reinnervation, Dr. Kuiken.
En Centro Ortopédico Tecnológico nos hemos fundamentado en el proyecto del Dr Kuiken "Targeted Muscle Reinnervation" para la realización de nuestros encajes de amputaciones transhumerales, sin necesidad de técnica invasiva.

En este proyecto de la universidad de Chicago, el Doctor Kuiken, médico especialista en rehabilitación y medicina física, y su equipo llevaron a cabo un procedimiento quirúrgico y de ingeniería que consistía en redirigir las señales del cerebro a los nervios de los músculos que quedan sanos después de una amputación. En esta técnica de reinervación muscular dirigida diferentes partes del músculo pectoral y deltoides son reinervados por los nervios que irían a inervar el brazo amputado. Una vez reinervados, estos músculos sirven como amplificadores biológicos de los comandos motores presentes en los nervios del brazo transferidos, proporcionando así señales EMG fisiológicamente apropiadas para el control de codo, muñeca y mano.

En definitiva, cuando estos nervios "crecen" se consigue que actúen como los propios músculos del brazo. De esta forma cuando el usuario de una prótesis piensa en contraer la mano, las contracciones del músculo son medidas por señales mioeléctricas que permiten que la mano protésica responda. Cabe destacar que dicho procedimiento requiere de un intenso entrenamiento físico y mental para conseguir desarrollar todo este potencial.[1]

En el siguiente apartado intentaremos explicar el procedimiento que llevamos a cabo en Centro Ortopédico Tecnológico para conseguir todas estas mejoras protésicas sin la necesidad de una reinervación ni ningún otro tipo de intervención quirúrgica.

Metodología

La adaptación protésica de un procedimiento quirúrgico con el objetivo de obtener unos resultados similares en el miembro amputado no es nada fácil.

El proceso para la adaptación de una prótesis transhumeral con 4 electrodos y codo TMR (12K110 de la casa Ottobock) es un proceso laborioso dado que hay que localizar 4 señales EMG dentro de la musculatura residual. Para conseguir localizarlas se utilizan dos equipos MYOBOY (nombre comercial) dado que no hay un sistema actual que pueda localizar o analizar las 4 señales de manera independiente. El proceso de localización y posterior aprendizaje dependerá primero, del nivel de amputación al que nos enfrentamos y, lógicamente de la habilidad del paciente para discriminar las señales.

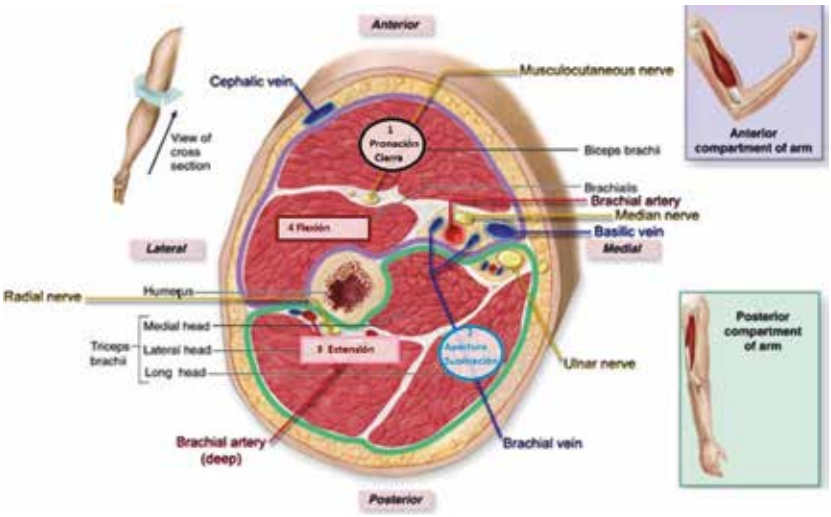

Figura 1: Corte transversal de la musculatura del brazo.

Los componentes a utilizar para este sistema de protetización serán los siguientes:

1. Mano Bebionic Plus
2. Unidad de giro
3. Codo 12K110 TMR
4. 4 electrodos
5. Encaje específico COT por succión y apoyo supra acromioclavicular en silicona

Con los 4 electrodos conseguimos una flexo-extensión de codo totalmente independiente de la abertura y cierre de mano y la prono - supinación de muñeca. De esta manera obtendremos una flexión de codo al mismo tiempo que un cierre o apertura de mano y una pronosupinación de muñeca. Hay que tener en cuenta que, de estos 4 electrodos, 2 de ellos son bicanal: encontraremos entonces que los dos electrodos que pertenecen al terminal y a la muñeca actúan como 4 canales: el electrodo que nos cierra la mano también prona la muñeca, de la misma manera que el que nos abre la mano, nos supinará la muñeca. Estas señales, combinadas con las señales de flexo extensión del codo (son totalmente independientes) nos generará una simultaneidad de movimientos, consiguiendo así algo con lo que que hasta la actualidad no contábamos.

Después de varias pruebas en la localización de señales podemos afirmar la siguiente como la más idónea para la colocación de los sensores/electrodos de captación EMG:

Electrodo	Situación
Cerrar/pronar	Porción larga del biceps braquial
Abrir/supinar	Porción larga del tríceps
Flexión	Porción lateral del tríceps
Extensión	Porción corta del tríceps

Tabla 1: Colocación anatómica de electrodos para pacientes transhumerales

Esta localización variará en función de la longitud del miembro residual y de la intervención quirúrgica realizada al mismo. Las señales tienen que superar el umbral mínimo de intensidad. Este umbral se sitúa en la opción ON del sistema MyoBoy (Ottobock). Para conseguir que cada señal supere, de manera independiente, el umbral de On tendremos que entrenar al paciente, lo que se convierte probablemente en la parte más larga del proceso de protetización con codo TMR 12K110.

Una vez obtenemos las señales idóneas pasaremos a la construcción del encaje interno. Un encaje propio del sistema cuatro electrodos COT, diferente a los conocidos hasta la actualidad: encaje interno fabricado en silicona HTV con prolongación subacromioclavicular y encaje externo de resina acrílica.

Figura 2: Detalle del anillo de silicona con prolongación subacromioclavicular para la mejor sujeción del encaje de 4 electrodos COT.

Figura 3: Detalle del interior del encaje fabricado en silicona, con electrodos de membrana. Propio del encaje 4 electrodos COT.

El proceso de aprendizaje se completa con la parametrización del codo y el resto de componentes de la prótesis mediante el sistema software Elbow Soft TMR (Ottobock). Conjuntamente utilizaremos el sistema Bebalance de Bebionic para parametrizar el codo con la unidad de giro y la mano, teniendo en cuenta que la mano va con un software independiente (Bebalance de Bebionic Ottobock).

Resultados

El resultado de esta combinación es la simultaneidad de movimientos tal y como se puede observar en los siguientes pacientes que están trabajando con el software Elbow soft TMR utilizando 4 canales simultáneos.

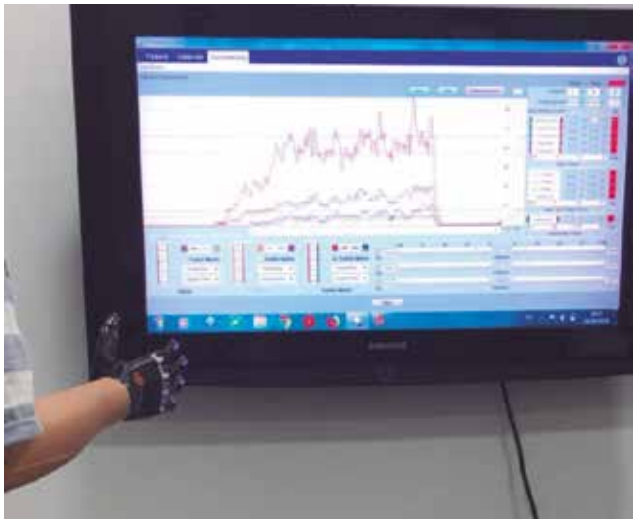



Figura 4 y 5: Pacientes con amputación transhumeral y codo TMR haciendo las pruebas con el Sistema Paula de 4 canales.

Después de un proceso largo de entrenamiento de las señales EMG el resultado obtenido es satisfactorio. Se obtiene el mayor rango de movimiento presente en el mercado de las prótesis de última generación, por lo que el paciente ya está listo para desarrollar sus actividades de la vida diaria con el más actual de los sistemas de protetización transhumeral no invasivo.

Un resultado que actualmente solo ha conseguido Centro Ortopédico Tecnológico con el desarrollo de una prótesis de brazo con codo TMR, unidad de giro y mano Bebionic con una técnica no invasiva.

Conclusiones

Con este sistema dotamos al paciente con una libertad de movimientos única hasta el momento. Esta libertad de movimientos le permitirá llevar a cabo más de un grado de movimiento de manera simultánea sin necesidad de intervención quirúrgica. Este nuevo sistema le otorgará una naturalidad y espontaneidad a la relación con su prótesis, sin necesidad de sistemas de cambio de modos añadidos (cocontracciones, contracciones largas, movimientos contralaterales…)

Como técnicos ortoprotésicos, en Centro Ortopédico Tecnológico hemos aprendido que los avances tecnológicos cada vez están más a nuestro alcance para mejorar el rango de movimiento del paciente, pero también es cierto que la dedicación del técnico es una pieza fundamental en el desarrollo del proceso de protetización.

Cabe recalcar que este es un paso más en nuestro afán por seguir acercándonos cada día más al futuro y conseguir la unión definitiva entre paciente y prótesis.

Figura 6: Paciente desarticulado de hombro bilateral con dos codos TMR 12K110.

Bibliografía

1. Farrel T. R. Control de prótesis multifuncional: el efecto de la superficie de orientación frente a los electrodos intramusculares en la precisión de la clasificación y el efecto del retraso del controlador en el rendimiento de la prótesis. Evanston, IL: Universidad de Northwestern; 2007
2. Hijjawi J. B, Kuiken T. A, Lipschutz R. D, Miller LA, Stubblefield K. A, Dumanian G. A. Improved Myoelectric Prosthesis Control Accomplished Using Multiple Nerve Transfers. Revista Plastic and reconstructive surgery. Volumen 118, capítulo 7, páginas 1573-1578. 2006. [https://journals.lww.com/plasreconsurg/Abstract/2006/12000/Improved_Myoelectric_Prosthesis_Control.11.aspx]
3. [1] Kuiken T. A; Dumanian G. A ; Lipschutz R.D; Miller L. A y Stubblefield K. A. The use of targeted muscle reinnervation for improved myoelectric prosthesis control in a bilateral shoulder disarticulation amputee. Revista Prosthetics and Orthotics International, Volumen 28, 2004. Páginas 245-253. Publicado online: el 5 de agosto de 2009.[https://www.tandfonline.com/doi/abs/10.3109/03093640409167756]
4. Kuiken T. A. Consideration of nerve-muscle grafts to improve the control of artificial arms. Revista Technology and Disability, Volumen 15, nº. 2. Páginas 105-111, 2003. [https://content.iospress.com/articles/technology-and-disability/tad00124]
5. Kuiken T. A. Reinervación dirigida para mejorar la función protésica. Revista Prosthetics and Orthotics International, Volumen 17, 2006. [https://www.sciencedirect.com/science/article/abs/pii/S1047965105000951?via%3Dihub]
6. Paulse, F; Wasche , J. Atlas de anatomía humana. Sobotta. Anatomía general y aparato locomotor. 24ª edición, páginas 190 – 200. Ed. Elsevier.

El software a medida para ortopedias

Adapta tu gestión a la nueva legislación

Nuevo catálogo de prestaciones

Modificado el anexo VI del Real Decreto 1030/2006 que establece la nueva cartera de servicios comunes del Sistema Nacional de Salud.

Registro de la Jornada laboral

Desde el día 12 de mayo de 2019, entró en vigor la obligatoriedad de llevar a cabo un control horario de la jornada de todos los empleados.

Gestión siempre al día, cumpliendo con los requisitos legales y adelantándose a futuras necesidades

OrtoGest está al alcance de todos, sin realizar una inversión inicial, sólo pagará una pequeña cuota sin compromiso de permanencia.

OrtoGest colobora con:

fedop | FETOR FEDERACIÓN ESPAÑOLA DE TÉCNICOS ORTOPÉDICOS

Líderes en hacerte fácil cada día

954 127 837
www.ortogest.net
ortogest@ortogest.net

El uso de ortesis dinámicas de pie y tobillo DAFO. Revisión de la literatura sobre la eficacia en niños con parálisis cerebral

Ana Isabel Sánchez Ayllón
Fisioterapeuta Colegiada 7520. Sevilla
Juan Antonio Martínez Jiménez
Técnico Ortoprotésico y Productos de Apoyo. Sevilla

Resumen / *Abstract*

En los últimos años y gracias a los avances tecnológicos, se ha mejorado mucho la técnica de confección de ortesis y sus materiales. Cuando hacemos referencia al término DAFO, hacemos referencia a las ortesis dinámicas de pie y tobillo. Estas ortesis están diseñadas para proporcionar al paciente la máxima autonomía, abordando las deficiencias estructurales y funcionales, mejorando la alineación de la extremidad y corrigiendo deformidades.

In recent years, as a consequence of technological advances, the technique of making orthoses and its materials has been greatly improved. When we refer to the term DAFO, we are referring to dynamic ankle and foot orthoses. These orthoses are designed to provide the maximum autonomy of patients, addressing structural and functional deficiencies, limb alignment, and correcting deformities.

Palabras clave / *Key Words*

Parálisis cerebral, ortesis dinámica de pie y tobillo, ortopedia, pediatría.

Cerebral Palsy, Dynamic ankle and foot orthoses, orthopedic, pediatrics.

Introducción

La parálisis cerebral infantil (PCI) es la causa más frecuente de discapacidad motora durante la infancia, comprende una patología heterogénea no progresiva con alteración de los movimientos o la postura, que limita el desempeño de las actividades diarias de los pacientes asociadas a trastornos sensoriales, perceptivos, cognitivos, comunicacionales, conductuales, epilepsia u otros desórdenes musculo-esqueléticos secundarios. La prevalencia de la parálisis cerebral infantil se ha mantenido estable en los últimos 10 años, afectando a 2,1 niños por cada 1.000 nacidos vivos con cifras similares en Europa, Estados Unidos, Australia o Asia (1,2).

La clasificación en función del trastorno motor predominante y de la extensión de la afectación, es de utilidad para la orientación del tipo de tratamiento, así como para el pronóstico evolutivo: (2)

Parálisis cerebral espástica: Es la más frecuente. Los grupos musculares se contraen todos a la vez impidiendo la correcta ejecución de los movimientos.

Parálisis cerebral atetoide: Afecta, básicamente, al tono muscular, que fluctúa de alto (hipertonía), a bajo (hipotonía). Estas alteraciones provocan movimientos bruscos, incontrolables y lentos debido a los desequilibrios de las contracciones musculares.

Parálisis cerebral atáxica: Provoca problemas de equilibrio y destreza manual, con disminución de la fuerza muscular (hipotonía).

Parálisis cerebral mixta: Lo más frecuente que nos encontraremos es una mezcla de los síntomas de los tres tipos anteriores, y por ello, a los profesionales les resulta difícil dar un diagnóstico preciso. (3,4)

Debido a la gran problemática que genera esta enfermedad, afectando en general a la calidad de vida de estos pacientes, nuestro objetivo principal en este trabajo es realizar una revisión de la literatura, con el fin conocer los efectos y beneficios del uso de ortesis dinámicas de pie y tobillo (DAFO) en niños con parálisis cerebral.

Metodología

En los niños con parálisis cerebral, es fundamental el trabajo de un equipo multidisciplinar especializado, (neuropediatra, fisioterapeuta, ortopeda, psicólogo, logopeda, pediatra de atención primaria y la colaboración de otros especialistas), para su valoración y atención integral. Una atención especializada, temprana e intensiva durante los primeros años y un tratamiento de mantenimiento posterior será de importancia con el fin de aumentar las capacidades funcionales de estos pacientes, prolongar o mantener la independencia para el funcionamiento y la movilidad, así como lograr la interacción en la sociedad, logrando una buena calidad de vida. (3,5,6)

La fisioterapia es un pilar importante en esta enfermedad, teniendo como objetivos principales: mejorar los problemas en el desarrollo de los patrones de movimiento, la postura, la marcha y coordinación, así como la autonomía propia del paciente. (5)

"Escala Gross Motor Function Classification System".

La gravedad de la PCI se puede clasificar en función de la Gross Motor Function Classification System (GFMCS), un sistema de 5 niveles que divide a los niños en función de la gravedad de la afectación motora según la edad, la capacidad motora y la utilización de dispositivos tecnológicos de ayuda. (5)

Esta enfermedad retrasa el desarrollo de los patrones normales de movimiento, lo que se traduce a menudo en la adopción de posturas asimétricas y amplitud de movimiento limitada. Esto determina lesiones como:

- Deformidades a nivel óseo y articular. El desarrollo de deformidad guarda relación con la actividad motora del niño que se asocia a patrones de deformidad. Según la clasificación descrita anteriormente, las deformidades típicas son: (4,5)

  1. Hemipléjicos: se instauran deformidades como el pie equino varo y la posición del miembro superior suele estar en aducción y rotación interna.

  2. La diplejia espástica presenta una típica marcha en tijera como consecuencia de la hipertonía de los aductores de cadera. También puede presentar una hiperextensión de la rodilla para compensar la tensión del tendón de Aquiles.

  3. Cifosis o la hiperlordosis (como mecanismo compensador al flexo de cadera).

  4. Subluxación o luxación de cadera.

  5. La escoliosis también es muy frecuente en estos pacientes.

La marcha eficiente es un objetivo importante del tratamiento para los niños con parálisis cerebral, ya que es uno de los problemas más incapacitantes, el cual se manifiesta clínicamente por la reducción de la velocidad y la resistencia, así como por la disminución de la longitud de zancada y la modificación del plano de sustentación. (5)

El manejo ortésico es una opción de tratamiento importante y útil para dar solución a todas aquellas afecciones que influyen en la marcha y la postura. (4,5)

Las ortesis se prescriben comúnmente para abordar las deficiencias estructurales y funcionales (adecuándose a las necesidades biomecánicas del paciente, para sustituir las funciones articulares o las deficiencias musculares), conseguir alinear la extremidad y reducir las deformidades o evitarlas.

En los últimos años y gracias a los avances tecnológicos se ha mejorado mucho la técnica de confección de ortesis y sus materiales. Cuando hacemos referencia al término DAFO, hacemos referencia a las ortesis dinámicas de pie y tobillo. Estas ortesis están diseñadas para sostener el pie y el tobillo, pero influyen en el movimiento de todo el cuerpo. Una característica diferencial de los DAFO con respecto a otros diseños ortésicos para el pie y tobillo, es que contemplan el concepto de agarre del pie y permite corregir y/o controlar las frecuentes anomalías posturales (en pronación o supinación). Los DAFO son flexibles y encajan íntimamente con los contornos del pie, gracias a la toma de medida individualizada y rigurosa que ofrece un alto grado de corrección y de confort. Es importante tener presente en todo momento que a medida que el paciente crece o cambian los objetivos funcionales, los requerimientos ortésicos también pueden cambiar. (3)

La prescripción de las órtesis DAFO debe ser realizada por el traumatólogo, médico rehabilitador, neurólogo o pediatra.

El modelo de órtesis DAFO dependerá del tipo de patrón de marcha que presente el paciente, el cual puede verse comprometido debido a contracturas, espasticidad muscular y alteraciones a nivel capsular en los distintos complejos articulares de los miembros pélvicos en pacientes con parálisis cerebral infantil y comportarse de distinto modo de acuerdo con el patrón específico de lesión a nivel cerebral. (5)

Hemipléjica espástica

1. **Pie caído o en péndulo:** Dorsiflexión activa del tobillo no es posible debido a hipotonía muscular, principalmente del tibial anterior, el extensor común de los dedos y el extensor propio del hallux.

2. **Equino:** Espasticidad y acortamiento del tríceps sural así como del tibial posterior; la rodilla en posición neutra y la cadera en extensión.

3. **Equino + Genu-recurvatum:** El pie se encuentra en equino y la rodilla en hiperextensión con tendencia al recurvatum y la cadera en extensión.

4. **Equino + Rigidez articular:** Espasticidad y contractura del tríceps sural. Alteración de la dorsiflexión en la fase de balanceo de la marcha + rigidez articular de la rodilla como resultado de la contracción sostenida de los isquiotibiales y el cuádriceps.

5. **Equino+ Rigidez articular + Flexo de cadera:** Espasticidad y acortamiento de tríceps sural, isquiotibiales, recto femoral, psoas iliaco y aductores de la cadera. Cadera en flexión, aducción y rotación interna, la rodilla en flexión y el pie francamente en equino.

Paciente de 10 años de edad con pie equino bilateral secundario a PCI. Se observa la falta de apoyo de talón al permanecer en bipedestación sin apoyo.

Marcha en salto
La cadera y la rodilla se encuentran en flexión y el pie en equino. La cadera muestra discreta basculación anterior acompañada de lordosis lumbar.

Marcha en cuclillas
Aumento en la flexión de la rodilla en la fase de apoyo, así como un aumento en la contractura en flexión de la cadera y la rotación interna de la misma lo que conlleva a un aumento importante del consumo de energía al caminar y una paulatina degeneración articular seguida de dolor discapacitante.

Recurvatum de rodillas o Genurecurvatum
Deformidad en la articulación femoro-tibial. Debilidad del cuádriceps, espasticidad de los flexores del tobillo, contractura del tendón de Aquiles, espasticidad del cuádriceps y/o espasticidad del tríceps sural.

Rigidez en rodillas
Provoca dificultad para la elevación del pie.

Una vez evaluado el tipo de patrón de marcha del paciente se procederá a la elección de la ortesis DAFO más adecuada (Tabla 1). El diseño y confección se llevará a cabo por el técnico ortoprotésico.

Tabla 1: Guía DAFO para la elección de ortesis.
Fuente: https://cascadedafo.com/

Resultados

Tras la realización de una búsqueda de la literatura en las siguientes bases de datos (Pubmed, Medline, Scielo y Google Académico), se incluyeron aquellos artículos publicados que hicieran referencia al uso de ortesis dinámicas de tobillo y pie en niños con parálisis cerebral. Las palabras claves empleadas fueron: “Parálisis cerebral”, “Ortesis Dinámicas de tobillo y pie” y “Pediatría”.

En un estudio, en el que se compararon dos tipos diferentes de órtesis dinámicas de pie y tobillo (Wren A.L et al.), se demostró que el uso de ortesis DAFO mejoraba de forma significativa diferentes parámetros como la extensión de cadera en posición estática y la dorsiflexión del pie, reforzando el bloqueo de flexión plantar. Además de permitir un movimiento más normalizado en la fase de apoyo, en comparación a caminar con los pies descalzos. El uso de las férulas DAFO generó mayor satisfacción por parte de los pacientes, según una encuesta realizada, por una mayor comodidad y menor peso, ajuste, estética y facilidad de uso. (7). Estas características fueron halladas en los resultados de otro estudio (Naslund et al.) en el cual se describieron las percepciones por parte de los padres. Se notaron además efectos funcionales positivos de las DAFO en el apoyo de los pies, el equilibrio, la postura de pie y sentado, así como la actividad física en general. (8)

Otro estudio aleatorizado (Kristie F.b Jornson et al.) fue realizado para comprobar los efectos a corto plazo de este dispositivo dinámico con flexión plantar libre en lo referente a la bipedestación, el gateo o la posición de rodillas, la marcha, la carrera y el salto en 23 pacientes con PCI. Se utilizó la escala GMFM (Gross Motor Ability Estimator). Los marcadores porcentuales para todas las dimensiones de GMFM fueron significativamente mayores en los pacientes que usaban DAFO $p< 0.001$. (9)

Smith et al. encontraron mejoras generales en la marcha al usar DAFO y un aumento en la velocidad después del uso constante durante un mes. (10)

Conclusiones

En base a los objetivos planteados en este trabajo y la revisión de artículos con evidencia científica, podemos concluir que el uso de ortesis dinámicas de pie y tobillo en niños con parálisis cerebral proporciona una mejora significativa en la marcha del paciente, garantizándole un movimiento más normalizado, mejor apoyo, coordinación y equilibrio. Además de aportar una mejor comodidad en el uso y ajuste del producto, mejorando así la calidad de vida del paciente en general.

Bibliografía

1. Dr. Carlos Alberto Vidal Ruiz, Dra. Cristina Calzada Vázquez Vela, Dra. María Gabriela Morales Pirela, Dr. Pedro Iturbide Siles* Tratamiento en pacientes con parálisis cerebral infantil de acuerdo con el análisis clínico de la marcha y la postura 1Vol. 18, Núm. 1 Enero-Junio 2016 pp. 46-50
2. Diaz, Cristóbal Ignacio Espinoza, MD; Maroto, Gabriela Amaguaya, MD; Barrionuevo, María Culqui, MD; Moya, Julio Espinosa, MD; Acosta, Jessica Silva, MD;Prevalence, risk factors and clinical characteristics of infantile cerebral palsy. Archivos Venezolanos de Farmacologia y Terapéutica; Caracas Tomo 38, N.º 6, (2019): 778-789.
3. Rut Barenys, Lourdes Macias, Alicia Manzanas. Uso de las férulas, splints y ortesis para las extremidades inferiores. Revisión de la literatura sobre la eficacia en niños con trastornos neurológicos. XVIII Documento: Sociedad Española de Fisioterapia en Pediatría. SEFIP.
4. Pilar Póo Argüelles. Parálisis cerebral infantil. Servicio de Neurología. Hospital Sant Joan de Dèu, Barcelona.
5. Gilberto Moreno O, Mónica Naranjo Q, Alejandra Ochoa M, Carlos Ortega M, Elizabeth Ortiz O, Lina Paredes C, Daniel Patiño Z, Carlos Andrés Pérez, Juan D. Ruiz, David Salazar, Andrés Vera, Edison Villafañe. Guía de Práctica Clínica Abordaje y manejo de la parálisis cerebral.
6. Dr. Carlos Alberto Vidal Ruiz,* Dra. Cristina Calzada Vázquez Vela,** Dra. María Gabriela Morales Pirela,*** Dr. Pedro Iturbide Siles* .Tratamiento en pacientes con parálisis cerebral infantil de acuerdo con el análisis clínico de la marcha y la postura Centro Médico ABC.
7. Wren TA, Dryden JW, Mueske NM, Dennis SW, Healy BS, Rethlefsen SA. Comparison of 2 Orthotic Approaches in Children With Cerebral Palsy. Pediatr Phys Ther. 2015;27(3):218-226. doi:10.1097/PEP.0000000000000153
8. Näslund, A., Tamm, M., Ericsson, A.K. and Wendt, L.v. (2003), Dynamic ankle–foot orthoses as a part of treatment in children with spastic diplegia — Parents' perceptions. Physiother. Res. Int., 8: 59-68. doi:10.1002/pri.273
9. Bjornson K, Zhou C, Fatone S, Orendurff M, Stevenson R, Rashid S. El efecto de las ortesis de tobillo y pie en la marcha comunitaria en pacientes con parálisis cerebral: un estudio piloto clínico. Pediatr Phys Ther . 2016; 28 (2): 179-186. doi: 10.1097 / PEP.0000000000000242
10. - Ries, A.J., Novacheck, T.F. and Schwartz, M.H. (2015), The Efficacy of Ankle-Foot Orthoses on Improving the Gait of Children With Diplegic Cerebral Palsy: A Multiple Outcome Analysis. PM&R, 7: 922-929. doi:10.1016/j.pmrj.2015.03.005

Actimove®
Feel good. Move better.

Muñequera estabilizadora con férula metálica extraíble. Ambidiestra

Tendinitis, esguinces, distensiones musculares, lesiones de tejido blando, artrosis, artritis reumatoide, cuidados posoperatorios, sujeción tras retirada de inmovilización de yeso.

- La sensación térmica y la compresión terapéutica alivian el dolor y ayudan la curación.
- Comodidad y transpirabilidad a través del tejido perforado, con material de alto rendimiento, sin neopreno.
- Se ajusta fácil y rápidamente con las bandas de ajuste individual.
- Comodidad especial por su material suave y su diseño sin costuras.

PRODUCTO SANITARIO MD

essity Actimove®, an Essity brand

BSN medical, S.L.U.
Tel: 935210120

Especialistas en impresión 3D para el sector ortopédico

¿Quieres conocer todas las posibilidades para aplicarlas en tu empresa?

Contáctanos:

info@intech3d.es

+34 973 982 351

INTECH3D®

your 3D partner

EN BENEFICIO DEL SECTOR

DESDE 1984, DEFENDEMOS LOS DERECHOS E INTERESES DE LOS PROFESIONALES DE LA ORTOPEDIA.

ASÓCIATE

PROMOCIÓN DE BIENVENIDA: trae un socio nuevo y conseguirás una cuota trimestral gratuita.

Y ahora también: cuota reducida anual para los trabajadores de ortopedias (no titulares).

INFÓRMATE SIN COMPROMISO

Tel. 934 964 507
Fax 934 964 532

info@fetor.org
(Sra. Lidia Sebastián)

FETOR

FEDERACIÓN ESPAÑOLA DE TÉCNICOS ORTOPÉDICOS

C/ Viladomat, 174.
08015 Barcelona
www.fetor.org

¿Cómo puede ayudar la impresión 3D en el sector de la ortopedia?

John Amin
CTO en INTECH3D

Resumen / *Abstract*

A lo largo de nuestra trayectoria profesional -más de siete años de experiencia en el ámbito de la integración de tecnologías de producción aditiva en las cadenas de valor de las empresas- hemos trabajado con algunas empresas y organizaciones del sector de la ortopedia, que han apostado por la impresión 3D y han logrado resultados increíbles en la fabricación de nuevas prótesis y productos sanitarios. Nuestra misión siempre ha sido llevar a cabo una correcta integración de los equipos en el proceso de creación de prótesis y órtesis en las ortopedias de nuestros clientes. Los resultados siempre han sido óptimos, de manera que se han podido llevar a cabo tratamientos personalizados realizados cuidadosamente para una mejor eficacia y adaptación al cuerpo de cada paciente. Ahora, sus pacientes pueden llevar prótesis y productos ortopédicos fabricados con la última tecnología, con una calidad y resistencia inigualable.

Throughout our professional career -more than seven years of experience in value chain's integration of additive technologies- we have worked with some orthopedic sector's companies and organizations, which they have committed to integrate 3D printing, and they have achieved incredible results in the manufacture of new prostheses and medical devices. Our mission has always been to carry out a correct integration of 3D printers in the creation of prostheses and orthosis' process of our clients. The results have always been good, so that has made possible to our clients to carry out personalized treatments done carefully to achieve better efficiency and adaptation to the body of each patient. Currently, patients can wear prothesis and orthopedic equipment made with the latest technology, and with ultimate quality and strength.

Palabras clave / *Key words*

Prótesis, órtesis, fabricación aditiva, impresión 3D, personalización, ortopedia.

Prosthesis, orthosis, additive manufacturing, 3D printing, customization, orthopedics.

Introducción

Ya hace tiempo que la impresión 3D se está haciendo un hueco en el sector médico para aportar soluciones rápidas y hechas a medida. Son muchos los beneficios de esta tecnología y su uso puede convertirse en una verdadera revolución para solucionar problemas médicos más fácilmente.

La impresión 3D permite crear material sanitario y prótesis de forma rápida y económica, además de estar personalizadas y adaptadas a cada paciente.

Respecto a las prótesis ortopédicas, la impresión 3D permite hacer constantes modificaciones y adaptaciones de los modelos. Gracias al PVA, material de soporte soluble con agua, es muy fácil la creación de geometrías complejas con puentes y voladizos. Además,

las piezas ortopédicas en impresión 3D, por norma general, suelen ser más económicas y más rápidas de fabricar en comparación a los moldes tradicionales de escayola. Toda una revolución para este sector.

Metodología

La aplicación de los nuevos descubrimientos de la impresión 3D en la medicina está siendo progresiva, pero desde ya hace un tiempo ha logrado cambiar algunos de los procedimientos más habituales. Entre los usos más importantes podríamos destacar los siguientes:

Mejorar la precisión de una cirugía: Gracias a la impresión exacta de la zona dañada es más fácil diseñar cómo será la operación antes de entrar en el quirófano. Este proceso acorta la duración de la intervención y ayuda al cirujano a conocer, al detalle, cómo debe actuar para corregir el problema.

Facilitar la comprensión del problema por parte del paciente: A veces, no es sencillo ni explicar ni entender el diagnóstico de un paciente. El uso de partes del esqueleto humano, como la columna vertebral o el tórax, impresas en tres dimensiones ayuda a explicar qué ocurre de manera visual, lo que permitirá comprender al paciente dónde está la anomalía y qué tipo de actuación se va a llevar a cabo para corregirla.

Perfeccionar el proceso de creación: En el caso de necesitarse alguna prótesis o tejido impreso con esta técnica, es necesario lograr que el resultado se amolde a la perfección a las necesidades del paciente. Este objetivo se consigue con el diseño de varios prototipos e imprimiéndose en 3D exclusivamente aquel que sea el más idóneo para ese caso en particular.

Imprimir prótesis ortopédicas y otros materiales de alta eficacia: La capacidad de esta técnica es ilimitada. Cualquier diseño, por más especificaciones que necesite, puede convertirse fácilmente en un objeto físico. El uso de moldes de escayola o de otros materiales va quedando en el olvido. Ahora se apuesta por una opción que se amolda mucho mejor a cada lesión y que acorta los tiempos de recuperación en fracturas, o bien corrige la posición de la extremidad afectada de manera más eficaz.

Fabricar material sanitario de forma más ágil: Además, y como se ha demostrado durante la situación provocada por el Covid-19, la fabricación aditiva ha ayudado a encontrar métodos innovadores en el sector sanitario. El primer ejemplo es el que, donde después de agotarse todas las válvulas respiratorias en un hospital, reprodujeron su diseño original a través de la impresión 3D, fabricando así nuevo material sanitario totalmente funcional.

Al mismo tiempo, vista la necesidad de material sanitario en los hospitales de nuestro país a causa del Covid-19, también se han creado EPIs (Equipos de Protección Individual) como mascarillas, viseras para protección facial y ocular, y otras soluciones sanitarias, de forma ágil y rápida a través de la impresión 3D.

Asimismo, y como avanzábamos anteriormente, la fabricación aditiva permite fabricar prótesis adaptadas a los pacientes, un método innovador que ayuda a las ortopedias que tienen taller propio a fabricar productos ortopédicos personalizados a cada paciente, y que mejoran la eficacia de sus tratamientos. Del mismo modo, también consiguen un método de fabricación más económico y rápido de utilizar en comparación con otros materiales, como la escayola. En este sentido, se substituiría o se complementaría la tecnología sustractiva por alguna tecnología 3D como la FFF (Fusion Filament Fabrication) y los materiales más utilizados como el ABS y el PLA.

Resultados

Aparte de lo ya descrito, cabe destacar que la impresión 3D ya está revolucionando totalmente el campo de la medicina gracias a los siguientes factores:

La impresión a medida. Con la impresión 3D ya no es necesario fabricar productos genéricos, sino hechos a medida de cada paciente, por lo que el resultado es siempre más satisfactorio.

La reducción de tiempo. Disponer de una impresora 3D en una ortopedia evita tener que contratar a una empresa externa, revisar el prototipo, corregirlo y otros factores implicados en el proceso. Ahora todo el desarrollo de la prótesis se puede hacer en el mismo lugar, reduciendo así el tiempo de fabricación.

El ahorro de los costes. Los materiales para la fabricación en 3D no tienen un coste muy elevado. Además, poder crear prototipos y piezas finales en un mismo lugar reduce considerablemente los costes de producción de todos estos materiales.

La posibilidad de **personalizar al máximo cada impresión** supone, en relación con el apartado anterior, el diseñar el producto específico añadiendo, o eliminando, aquellas características que no sean apropiadas para conseguir el objetivo propuesto en cada caso.

En conclusión, gracias a la implantación de la impresión 3D en el sector de la ortopedia, el diseño de equipos ortoprotésticos ha pasado de ser un proceso lento y laborioso a tomar una nueva dimensión que permite personalizar aún más las soluciones para los pacientes y fabricarlas de forma mucho más rápida y económica, que con las tecnologías de fabricación utilizadas con anterioridad.

Además, la impresión 3D ha permitido a los ortesistas y protesistas dar un paso más en los productos ortopédicos, sustituyendo las habituales escayolas por férulas inmovilizadoras FIIXIT: una alternativa innovadora y eficaz, que se puede fabricar en menos de 72 horas gracias a la impresión 3D, y que sigue cumpliendo las bases de eficacia y adaptación al cuerpo de cada paciente de forma óptima.

Conclusiones

Como se ha detallado a lo largo de este artículo, la impresión 3D es una técnica destinada a cambiar la forma de trabajar en diversos sectores. La ortopedia parece ser un terreno necesario en el que conseguir grandes avances, cada paciente es único y necesitamos una solución única y personalizada, aquí es donde entra en juego el gran papel de la impresión 3D.

La impresión 3D está ayudando a los médicos, investigadores, ortopedistas y fabricantes de equipos médicos en diferentes procesos, como: la planificación de intervenciones, ya que los modelos de impresión 3D ayudan a mejorar la precisión, reducen los tiempos de cirugía y dan una idea más precisa de las estructuras en las zonas anatómicas críticas; la comunicación clara con los pacientes, gracias a las representaciones visuales y tangibles del diagnóstico y que ayudan a los médicos a explicar a pacientes y familiares las dificultades del diagnóstico de una forma más clara; la validación rápida de diseños, ya que los productos médicos necesitan estar a la altura de las necesidades del paciente y cumplir unos requisitos altamente estrictos, y la impresión y el diseño 3D, ayudan al ágil desarrollo y al perfeccionamiento del proceso de adaptación y creación; entre otros factores que facilitan el trabajo a los profesionales del sector médico y mejoran los tratamientos de los pacientes.

Además, y como hemos podido comprobar durante la situación del Covid-19, la fabricación aditiva ha ayudado a reaccionar rápidamente ante la sobrecarga de pacientes en los hospitales y la demanda de más material sanitario y EPIs.

Agradecimientos

Queremos agradecer a todos nuestros clientes del sector de la ortopedia el haber confiado en INTECH3D para asesorarles y ayudar a implementar la fabricación aditiva en sus procesos de diseño de órtesis y prótesis ortopédicas para sus pacientes. Y en especial, queremos agradecer la gran labor de todos y cada uno de los sanitarios, en la lucha frente al Covid-19, y los cuales han cuidado de nosotros en una situación tan complicada y vulnerable. Gracias de todo corazón.

THERA GO®

Terapia
FUNCIONAL

Nueva línea de ortesis textiles funcionales Thera Go®, facilitan la rehabilitación dinámica de los pacientes.

- COMPRESIÓN MULTIDIRECCIONAL
- DISEÑO ESTÉTICO
- GRAN TRANSPIRABILIDAD
- SOPORTE TERAPÉUTICO

ORLIMAN®

C/ Ausias March, 3 · 46185 La Pobla de Vallbona · Valencia (Spain)
Tel.: +34 96 272 57 04 - Fax: +34 96 275 87 00
E-mail: orto@orliman.com · www.orliman.com

Experiencia ortoprotésica con pacientes protetizados mediante técnica de osteointegración a propósito de un caso clínico

Diego Somoza López
Técnico Ortopédico, Graduado en Podología, Master en cirugía podológica

Resumen / *Abstract*

El siguiente artículo con un caso clínico, resume la experiencia adquirida como técnico ortopédico en Alemania, en un equipo multidisciplinar que ha tratado más de 71 pacientes con protetización mediante osteointegración, desde 2017 hasta 2019, con distintos niveles de amputación, transtibial, transfemoral y transhumeral, mediante la técnica de osteintegración, utilizando el sistema de implantes de la empresa ESKA.

El artículo repasa la evolución y desarrollo de algunas de estas técnicas hasta la actualidad.

The following article with a clinical case summarizes the experience acquired as an orthopedic technician in a multidisciplinary team in Germany. From 2017 to 2019 we have treated more than 71 patients with prosthesis through osseointegration with different levels of amputation (transtibial, transfemoral and transhumeral) using the technique of osseointegration and applying the implant system of the company ESKA.

This article revises the evolution and development of some of the techniques developed so far.

Palabras clave / *Key words*

Osteointegración, amputación, rehabilitación, taller de ortoprotésica, TOPS (Sistema de Protetización de Osteointegración Transcutanea guiada).

Osseointegration, amputation, rehabilitation, orthoprosthetic workshop, TOPS (Transcutaneous guided Osseointegrated Prosthetic System).

Introducción

Antes de pasar al caso clínico vamos a ver un poco de historia y el contexto relacionado con la técnica de osteintegración. La palabra osteointegración se deriva del griego “osteón”, que significa hueso, y del latín “integrare”, que significa completar.



La técnica surge por casualidad durante el desarrollo de la tesis doctoral de Per-Ingvar Branemark, en 1952, en Lund (Suecia). Este había observado que al intentar retirar un implante de titanio, que había colocado para estudiar el flujo sanguíneo en el hueso de un conejo, no era capaz de extraerlo sin dañar el hueso o el implante, ya que este se había adherido al hueso. Per-Ingvar Branemark aplicaría lo observado en la implantación de prótesis dentales y faciales. El hijo de este, Richard Branemark, aplicaría en Goteborg en 1990 por primera vez esta técnica en una paciente con amputación de miembro inferior.

En el año 1997, en Inglaterra, el Hospital Queen Mary de Roehampton comienza a aplicar la osteointegración para amputados.

En 1999, en Lübeck, el Dr. Grundei desarrolla la prótesis femoral endo-exo, un sistema que cuenta con una superficie esponjosa metálica donde va creciendo el hueso.

En 2010, en el Congreso Internacional ISP en Leipzig, Branemark comunicaba que había implantado a 200 pacientes amputados por traumatismo, tanto transfemoral, como humeral y cúbito-radial.

Desde 2009, se aplica esta técnica en el Hospital médico universitario Radboud (Radboudumc) en Nijmegen (Holanda).

En 2009, el Dr. Rainhold García Straube en el Hospital del Trabajador de Santiago de Chile, mediante el apoyo de Branemark, habría operado 21 pacientes, hasta 2010.

En 2010, el Profesor Al Muderis funda el grupo de osteointegración en Sydney (Australia), operando a 600 pacientes en Australia y con clínicas asociadas en el resto del mundo, a unos 800 pacientes. Convirtiéndose en el centro con mas volumen de pacientes.

A partir de 2012, el Dr. H.H. Aschoff, primero en Lübeck consigue implantar a 100 pacientes, usando el implante del Dr. Grundei. De estos pacientes, 6 eran amputaciones traumáticas transtibiales. En 2017 comenzaría a aplicar esta técnica en el Hospital MHH de Hannover, creando una sección de osteointegración con el Dr. Marcus Örgel. Los pacientes son implantados con el implante y sistema de conexión modular de la empresa ESKA, operando hasta la actualidad a mas de 70 pacientes.

En 2017, en el Hospital Universitario de Mataró, se desarrolla en colaboración de la empresa Tequir, S.L. el implante de carga distal Keep Walking, que además se testa con 3 pacientes usando sobre el anterior el sistema Keep Walking Advanced como conexión con la prótesis externa. Actualmente se desarrolla esta técnica con regularidad en Australia, Holanda, USA, Alemania, Inglaterra y Suecia.

Existen esencialmente dos tipos de implantes:

Prótesis con forma de tornillo (OPRA por sus siglas en inglés): esta fue desarrollada en Suecia y es el sistema con el uso más amplio y más extendido en el tiempo. La prótesis de titanio se deriva de los implantes dentales, tiene un diseño de tornillo y una longitud relativamente corta. Este requiere un tiempo largo para la osteointegración, de 6 a 12 meses. Otra desventaja es que el implante puede aflojarse y el vástago distal es relativamente débil, pudiendo doblarse o romperse por fuerzas de flexión durante la actividad diaria.

Prótesis de ajuste a presión (ILP por sus siglas en inglés): el diseño y la técnica de colocación vienen de las prótesis de cadera, desarrollada en Alemania, es una varilla de aleación de cromo cobalto y molibdeno con una estructura de superficie tridimensional formada por trípodes. La capacidad de osteointegración de esta prótesis es mucho mayor, admite soportar cargas mucho antes que el sistema OPRA. El período de osteointegración es de 6 semanas y existen clínicas que permiten la carga inmediatamente después de la cirugía en una sola etapa. También existe una nueva generación de prótesis de ajuste a presión, está hecha de varillas de aleación de titanio con una superficie rugosa.

El proceso mediante el cual el hueso se integra con el titanio se produce gracias a que el titanio en contacto con la atmósfera se oxida produciendo en su superficie óxido de titanio, este es un material bio-inerte, que no produce rechazo. Las características mecánicas del titanio en cuanto a su dureza le permite soportar bien las cargas, y su módulo elástico trabaja bien con el hueso.

El titanio se integra en el hueso mediante un proceso fisicoquímico en el hueso trabecular, debido a su capacidad de reacción con los mucopolisacáridos, las glucoproteínas y los osteoblastos, que se ven estimulados por la carga, permitiendo así la adaptación con el hueso.

Indicaciones, contraindicaciones y ventajas

Este tratamiento está indicado para: pacientes con problemas cutáneos, como ulceraciones o irritaciones por presiones con el encaje, sudoración excesiva, grandes cicatrices, muñones informes, muñones cortos que no permiten una suspensión correcta de la prótesis, cambios frecuentes de volumen del muñón.

Está contraindicado para: pacientes con osteoporosis; anatomías atípicas del esqueleto, como muñones de pacientes adultos que perdieron su miembro siendo niños, perdiendo la estructura, densidad y forma propia del hueso. Pacientes con alteraciones mentales.

Ventajas: Mayor tiempo de uso de la prótesis. Distancias más largas a pie. Mayor comodidad para sentarse. Menos problemas de piel. Más estabilidad y seguridad, tanto en estática como caminando. Osteopercepción, los pacientes perciben información del suelo a través del hueso. Fácil y rápido de colocar y desmontar. En resumen, una mejor calidad de vida.

Caso clínico

Paciente varón de 52 años, 90 kg de peso y 195 cm de altura , con amputación traumática a nivel transfemoral cuando tenía 28 años, llevó prótesis elaboradas en otros talleres de ortopedia con distintos tipos de encaje durante 23 años. Sus últimas prótesis fueron confeccionadas mediante encaje CAD-CAM de vacío pasivo y liner de silicona con membrana de vacío regulable en altura. Este constaba de un encaje blando interior con ventana posterior para mejorar la sedestación. La prótesis montaba una rodilla electrónica Genium X3 y años antes usó una C-LEG. El paciente usaba la prótesis todos los días de la semana aproximadamente 10 horas al día. Debido a problemas cutáneos y a continuos cambios de volumen del muñón, el paciente decide operarse en el Hospital MHH de Hannover, por el equipo del Dr. Aschoff y Dr. Örgel. En este momento, el paciente toma contacto con el equipo de osteintegración de la empresa Brandes und Diesing, donde trabajo, para que llevemos su tratamiento protésico y nos encarguemos de presupuestar el trabajo de conexión y montaje de la prótesis con su caja de salud.

Se le coloca el implante en la primera etapa de la operación, el 1 de septiembre de 2018, para 6 semanas después proceder a la segunda etapa, donde se realiza el estoma y se coloca el vástago de unión con la prótesis, otras dos semanas después pasa consulta para control del muñón con el Dr. Aschoff y nosotros procedemos a la conexión con la prótesis.

Utilizamos los componentes de su prótesis anterior, entre los que se incluye un pie Triton y la rodilla Genium X3, que sí está homologada en Alemania para ser usada con pacientes con osteintegración. Aquí hago un inciso para aclarar que los distintos distribuidores de componentes ortopédicos como Ottobock, Össur... amparándose en la normativa europea UNE-UE ISO 13485 para productos sanitarios, solo permite el uso de modelos determinados de rodillas para pacientes con osteintegración, estos deben ser resistentes al agua, ya que alegan que el estoma excreta exudado que puede alterar el funcionamiento de las mismas. En otros países como Holanda, este uso no esta limitado, y los pacientes usan todo tipo de rodillas.

Al paciente se le coloca en la primera revisión el sistema de conexión modular de ESKA, que es la empresa que además fabrica el implante. Durante las 4 primeras semanas camina con una pieza de conexión con un desplazamiento posterior de la línea de carga de 48 mm, para compensar la contractura en flexión, tras este periodo el paciente reduce esta contractura, permitiendo cambiar la pieza de conexión por una de 42 mm, que es la que usa actualmente. Controlamos la alineación con la ayuda de la alineación estática, el software de alineación data station de ottobock, y el L.A.S.A.R PROS.A. Consiguiendo en el primer día de montaje de la protesis, como se ve en la foto, una alineación en L.A.S.A.R de unos -30 mm por delante del eje de rodilla y central en medio pie.

Una vez conectada la prótesis al implante, el paciente carga sobre la prótesis y comienza a caminar. Adaptada la alineación tras unos primeros pasos, se controla radiográficamente la alineación de la prótesis, el eje de la rodilla electrónica no va 20 mm por encima de la meseta tibial contralateral si no a la misma altura que la pierna sana.

Se le explica como funciona el sistema de anclaje tipo bayoneta, que le permite colocarse la prótesis de forma rápida para caminar cortas distancias, como ir al baño por las noches. Para caminar largas distancias debe apretar el tornillo “sport” con una pequeña llave dinamométrica que se le entrega al paciente, con la que solo se puede apretar a 5 Nm. También se le explica el mantenimiento y engrasado del sistema, así mismo se le recuerda las pautas de higiene diarias, que simplemente es lavarse con agua y jabón, y usar el chorro de la alcachofa de la ducha para limpiar el estoma, se puede bañar en el mar y en piscinas pero no en jacuzis donde la carga bacteriana es muy alta. Debe evitar cambios bruscos y extremos de temperatura sobre el estoma.

El paciente se va para casa, dando comienzo el proceso de rehabilitación. Se programan sucesivas visitas desde el día del ensamblaje de la prótesis con el implante, siendo el primer control a las 4 semanas, los siguientes controles son a los 3 y 6 meses, para pasar a ser anuales.

El paciente usa la prótesis diariamente, aumentando el tiempo de uso a todo el día, salvo para dormir. Este manifiesta molestias ocasionales en el estoma, aunque nunca ha tenido infecciones en el mismo, estas molestias aumentan con la carga. No manifiesta nin-

guna molestia en el hueso. Refiere molestias en partes blandas en la región del trocánter mayor, como en cara anterior distal del muñón. No manifiesta molestias en capas mas profundas, como hueso o articulación coxo femoral. Su opinión subjetiva del tratamiento es muy positiva.

El paciente no hace rehabilitación intensiva en una clínica como suele ser habitual, si no que hace rehabilitación de forma ambulatoria, usando el servicio de fisioterapia con el que cuenta nuestra empresa. Este paciente además participó en un estudio para valorar la influencia de un tratamiento fisioterapéutico anterior a la cirugía, para preparar el muñón a la nueva situación sin encaje. Ya que hemos observado que una gran parte de nuestros pacientes, manifiestan dolor en partes blandas, tanto en la zona del trocánter, la articulación coxo femoral, como en la zona del recto anterior. Estas molestias suelen manifestarse al principio de la rehabilitación. La etiología de estas molestias en estos pacientes todavía es motivo de debate, de ahí lo interesante de este estudio, que se presentó en el congreso internacional de fisioterapia de Roma de 2019 y que todavía se está realizando.

El paciente pasa de un rango de movilidad de 0-30-100 a 5-0-110, mejorando notablemente la contractura en flexión. También mejora la alineación respecto a la desviación en abducción del fémur.

No ha tenido que tomar desde la operación ningún tratamiento antibiótico o analgésico. El estoma excreta exudado seroso más bien proteico, que puede cristalizar en el vástago, y generar adherencias con la piel, generando molestias al separase esta unión, es normal en este tipo de pacientes. El implante cuenta con una copa de silicona donde se coloca una gasa diariamente, que recoge el posible exudado que se pueda haber producido.

Este paciente representa al paciente medio que solemos tratar, a continuación expongo una muestra de los pacientes tratados y algunos datos relacionados:

Desde 2017 a 2019 hemos tratado un total de 71 pacientes, la mayoría operados por el equipo del Dr. Aschoff. De estos, tuvimos 47 pacientes que empezaron el tratamiento desde la primera fase: en 2017 tratamos 3 transtibiales (TT) y 14 transfemorales (TF); en 2018: 9 TF, 2 TT y un transhumeral (TH); en 2019: 16 TF, 1 TT, 1 TH. También tratamos 24 pacientes que no comenzaron el tratamiento con nosotros, donde hicimos controles, adaptaciones o reparaciones.

De los 47 pacientes tratados por nosotros y que sí pudimos hacer un seguimiento de su evolución, observamos:

De los 39 TF, 22 varones y 19 mujeres de los cuales 9 manifestaron molestias en el estoma y de estos solo uno, molestias en el hueso. 27 TF no tuvieron molestias en el estoma, pero de estos, 3 tuvieron molestias en el hueso.

De los 6 TT, 3 hombres y 3 mujeres, 3 manifestaron molestias en estoma y hueso, y los otros 3 manifestaron no tener ninguna molestia en el estoma pero si en el hueso.

De los 2 TH, dos hombres que no manifestaron ninguna molestia en estoma o hueso

La opinión subjetiva de todos los pacientes fue la siguiente: 3 pacientes, los cuales eran TT, manifestaron una opinión negativa de su experiencia con la osteointegración. El resto de los 44 pacientes tuvieron una opinión muy positiva.
No hemos tenido ninguna osteomielitis.

Discusión y conclusiones

El tratamiento con implantes con superficie tridimensional se destaca sobre el resto al no necesitar el paciente una larga convalecencia para rehabilitarse, y permitir apoyar con carga en la prótesis en las fases mas tempranas de la rehabilitación, consiguiendo así que este se reintegre antes a su vida cotidiana que con otros sistemas.

Los retos técnicos que plantea este tratamiento para un técnico ortopédico son pequeños, ya que usa prácticamente las mismas alineaciones de elaboración de prótesis clásicas, y solo requiere de un curso de certificación de la empresa ESKA, donde se aprende el montaje de los componentes de unión entre el implante y la prótesis.

Los sistemas de conexión modular, así como los sistemas de suspensión y seguridad contra accidentes por torsión, son los más compactos y ligeros que conozco, permitiendo la posibilidad de montar una alineación adecuada en un espacio muy corto entre el muñón y el adaptador de la rodilla. Al igual que una correcta alineación antero-posterior, gracias al amplio catálogo de piezas de conexión para el desplazamiento posterior.

El sistema antitorsión por accidente es redundante, constando de dos partes que actúan independientemente, otorgando una gran seguridad al sistema.

El vástago tiene nueva superficie lisa, que reduce la irritación del estoma, y no se nos ha partido ninguno. Hemos tenido que cambiar y adaptar al sistema de ESKA a dos pacientes que partieron el vástago de otra marca de implantes.

Gracias a la osteopercepción los pacientes perciben holguras y ruidos de la prótesis que antes con el encaje no notaban.

Estos pacientes andan muchos más kilómetros al año que un usuario de prótesis normal, produciendo un desgaste más acelerado, con lo que tenemos que enviarlas al servicio de reparación más veces de lo normal.

Por último, pero no menos importante, es el hecho de que este tratamiento necesita de un equipo multidisciplinar formado por cirujanos ortopédicos, técnicos protésicos y fisioterapeutas, que colaboren activamente. Estos últimos cumplen una función fundamental en la experiencia de protetización del paciente, por la influencia que tienen las diversas patologías de las partes blandas, afectando definitivamente en una correcta y pronta rehabilitación, así como la experiencia y cumplimiento de expectativas del paciente.

Bibliografía

1. Aschoff HH, Juhnke DL. [Evaluation of 10 years experience with endo-exo femur prosthesesdbackground, data and results] [German]. Z Orthop Unfall 2012;150:607-14.
2. Fungwe Jah, Christian Blöchle and Horst H. Aschoff, Comparative analysis between bone-guided (endo-exo) prostheses and soft-tissue guided shaft prostheses for rehabilitation after thigh amputation, with special emphasis on its socio-economic aspects. Journal of Surgery and Rehabilitation. http://10.31487/j.JSR.2019.01.03
3. Lluis Guirao, C Beatriz Samitier, Maria Costea, Josep Maria Camos, Maria Majo and Eulogio Pleguezuelos. Improvement in walking abilities in transfemoral amputees with a distal weight bearing implant. Prosthetics and Orthotics International 2017, Vol. 41(1) 26 –32
4. Prostheses Hendrik Van de Meent, MD, PhD,a Maria T. Hopman, PhD,b Jan Paul Fro¨lke, MD, PhDc. Walking Ability and Quality of Life in Subjects With Transfemoral Amputation: A Comparison of Osseointegration With Socket . Archives of Physical Medicine and Rehabilitation 2013;94:2174-8
5. Lisanne Maria Haket, Johannes Paulus Maria Frolke, Nico Verdonschot, Pawel Krzysztof Tomaszewski, Henk van de Meent. Periprosthetic Cortical Bone Remodeling in Patients With an Osseointegrated Leg Prosthesis. J Orthop Res. 2017 Jun;35(6):1237-1241
6. J. P. M. Frölke , R. A. Leijendekkers , H. van de Meent. Osseointegrated prosthesis for patients with an amputation Multidisciplinary team approach in the Netherlands, UnfallchirurgDOI 10.1007/s00113-016-0302-1
7. Prótesis, ortesis y ayudas técnicas / R. Zambudio Periago (dir.), 2009, ISBN 978-84-458-1969-2, págs. 191-195

Anita
SINCE 1886

CARE

Lymph O Fit prendas para la prevención del linfedema

Style London 1100 · Cup A–F
Style Hamburg 1114

LYMPH O FIT

Anita cares.

www.anita.com/care

Anita Spain S.L. · Calle Marques de Paradas, 53-3° · 41001 SEVILLA · Telf. 95 429 30 87 · Email: anita.sp@anita.net

DESDE 1984, **AL SERVICIO DE LA ORTOPEDIA**

La Federación Española de Técnicos Ortopédicos (FETOR) es una asociación activa, abierta y plural, que nace con la finalidad de velar, defender y luchar por los intereses de los técnicos ortopédicos.



FETOR

Federación Española de Técnicos Ortopédicos

C/ Viladomat, 174.
08015 Barcelona

Tel. 934 964 507
Fax 934 964 532

www.fetor.org
info@fetor.org

OBJETIVOS

- Aunar los esfuerzos de los profesionales de la ortopedia en beneficio del progreso y dignificación de nuestra profesión.
- Ser un interlocutor válido de los profesionales ortopédicos con todo tipo de entidades y con la Administración.
- Informar a los profesionales de ortopedia acerca de cualquier circunstancia que pueda afectar al sector.
- Asesorar a los asociados en relación con los problemas de toda índole que puedan planteárseles en el ejercicio de la profesión.
- Proteger los intereses de los profesionales de la ortopedia.
- Servir de cauce a las iniciativas y aspiraciones profesionales de los técnicos ortopédicos.

SERVICIOS

- Seguro de responsabilidad civil.
- Servicio de asesoramiento jurídico.
- Servicio administrativo.
- Servicio de gestoría contable-fiscal-laboral.
- Formación continuada a través de cursos y jornadas.
- Página web.
- Revista profesional TOI (anual) y publicación trimestral FetorPress. News.
- Fondo bibliográfico.
- Bolsa de trabajo y de ofertas/demandas.